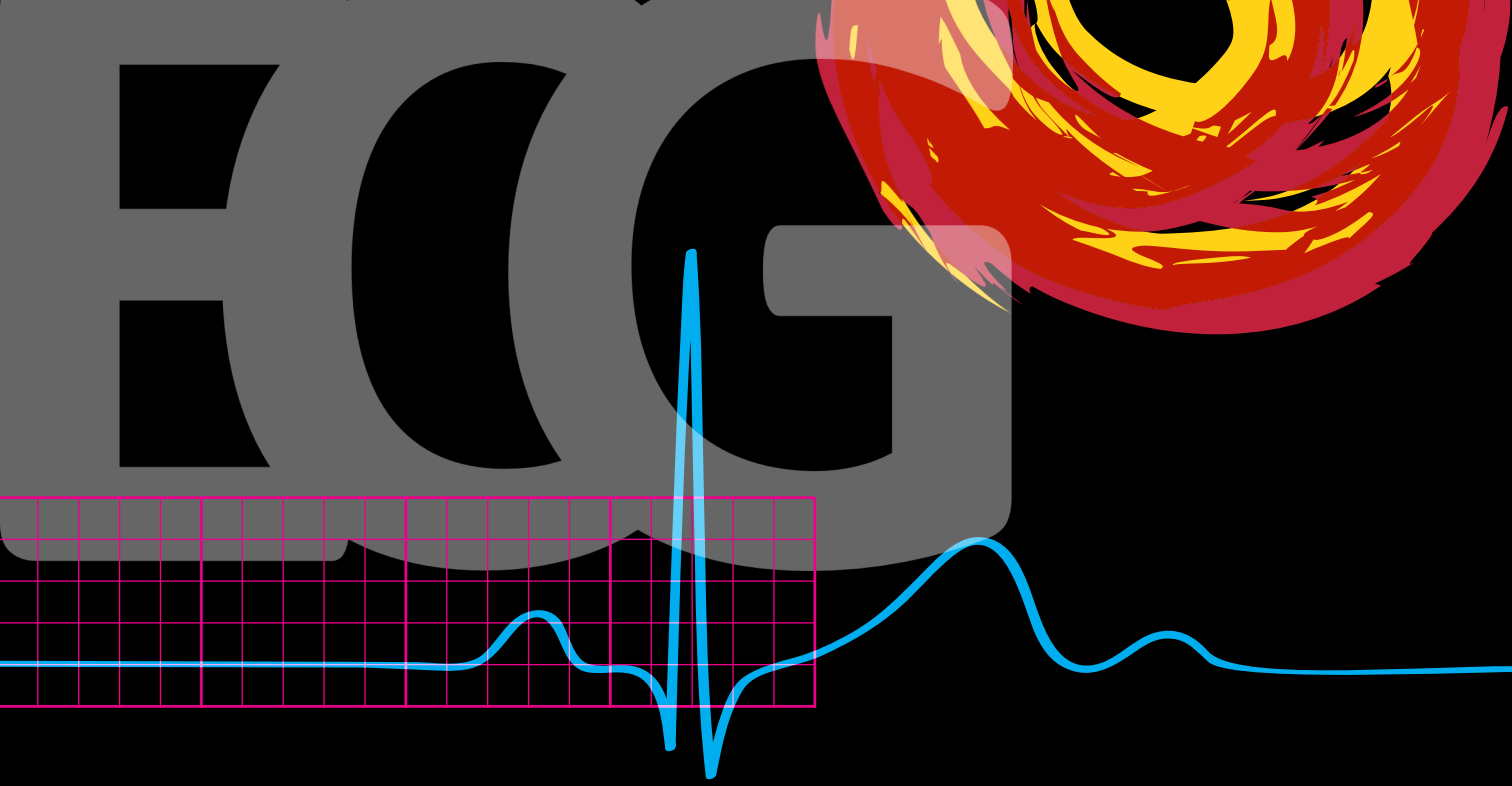

Electrocardiografía en Medicina del Deporte

E. Luengo

SMD EE

índice

00 introducción 1
01 la actividad mioeléctrica 2
0101 la actividad de la célula muscular y automática 2
0102 de la célula al miocardio, el sistema eléctrico cardiaco 3
02 componentes del ECG 9
0201 cómo hacer un ECG 9
0202 qué componentes tiene un trazado de ECG 12
0203 cómo medir un ECG 15
03 crecimientos y sobrecargas 18
0301 crecimientos de las aurículas 18
0302 crecimiento y sobrecarga ventricular izquierdos 20
0303 crecimiento y sobrecarga ventricular derechos 23
04 modificaciones de la secuencia de activación 25
0401 el bloqueo de rama derecha 26
0402 el bloqueo de rama izquierda 28
0403 los hemibloqueos y los bloqueos combinados 30
05 la isquemia y otros indicadores de la repolarización 34
0501 los componentes ECG de la enfermedad coronaria 34
050101 la isquemia electrocardiográfica 35
050102 la lesión electrocardiográfica 36
050103 la necrosis electrocardiográfica 38
0502 la secuencia temporal y la topográfica 39

06 las arritmias 43
060101 las arritmias por exceso: extrasístoles 43
060102 las arritmias por exceso: taquicardia supraventricular 45
060103 las arritmias por exceso: taquicardia ventricular 47
060104 las arritmias por alteración de generación de latidos 49
▪ el flúter auricular 49
▪ la fibrilación auricular 50
▪ el flúter y fibrilación ventriculares 52
0602 las arritmias por defecto, bloqueos 54
0603 síndromes de preexcitación y canalopatías 57
0604 arritmias y deporte 61
07 los ECG de los deportistas 64
0701 el deportista ¿tiene un ECG especial? 64
0702 el ECG anómalo del deportista 67
0703 patrones de riesgo 68
0704 el ECG y el reconocimiento médico deportivo 70
08 abreviaturas y glosario 72
09 anexo 75

en ese acto. Y junto a ellas hay una red de células musculares específicas o automáticas que es la que se encarga de estimular a sus compañeras.

Así como las células musculares se organizan en paredes, las automáticas se organizan en haces, llamados **sistema eléctrico cardiaco** o **sistema específico de conducción** (**SEC**). Ese sistema específico de conducción, gracias a su automatismo, está encargado de generar los estímulos que serán los latidos, y de distribuir ordenadamente esos estímulos por todo el corazón para que se contraiga correctamente.

El sistema específico de conducción cardiaco tiene su central generadora de estímulos localizada en el techo de la aurícula derecha, y que se denomina **nódulo sinusal** (**NS**). El nódulo sinusal se comunica con el músculo auricular y el resto de corazón a través de unos haces de células específicas que se extienden entre aurícula derecha y aurícula izquierda (llamado **haz de Bachmann**), y otros haces que se encaminan a la encrucijada que separa aurículas de ventrículos. En esa zona baja de las aurícula derecha, y próxima a la parte alta de ambos ventrículos y la raíz de la aorta, hay otro acúmulo celular específico donde el estímulo se retarda un poco de tiempo para permitir la sincronía mecánica entre aurículas y ventrículos. Se denomina **nódulo auriculoventricular** (**NAV**).

fig.1

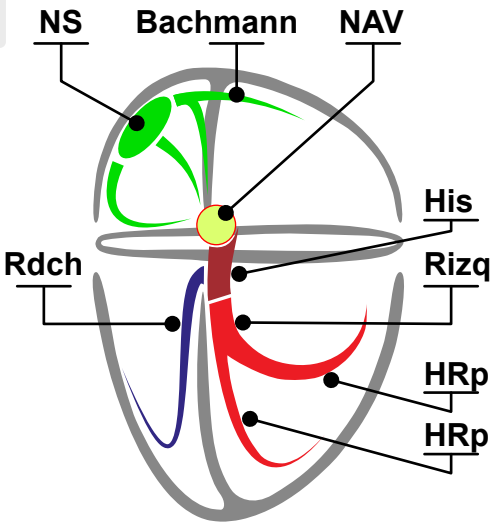

Desde el NAV el estímulo se distribuye hacia los ventrículos a través de una red de haces de células específicas que tiene un conductor inicial único, llamado **haz de His**

que el ventrículo izquierdo es grande, más que el derecho, de ahí que se dirija masivamente hacia la izquierda (fig.3).

Por último, el proceso de estimulación-contracción cardiaca termina al implicarse las zonas mas altas de ambos ventrículos, con lo que se describe un tercer y final momento que se representa por un **tercer vector** (**v3**) que se dirige hacia arriba y ligeramente hacia la izquierda. Se le llama también por ello **vector basal**. En resumen, la despolarización ventricular se inicia por un primer vector que va hacia delante y abajo, que gira en un segundo momento a la izquierda, aumentando mucho su magnitud, y acaba girando hacia arriba manteniendo la izquierda (fig.3).

fig.3

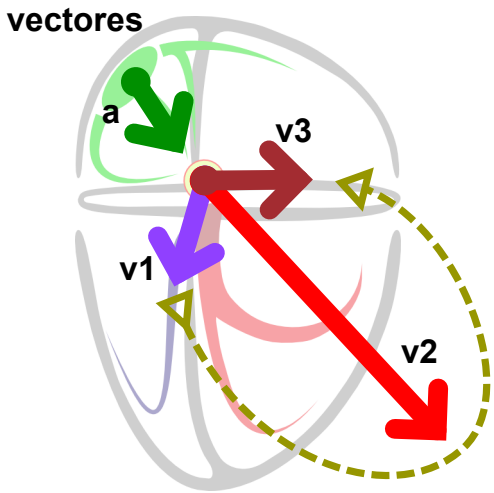

El proceso de recuperación del corazón se produce en el mismo orden, y se denomina **repolarización**. Desde la zona baja y anterior, después hacia la izquierda y al final las zonas altas de los ventrículos. La onda de repolarización, que el ECG de superficie también detecta, va en general en un sentido muy parecido al de la de despolarización aunque es un proceso más lento y con menos voltaje.

fig.4

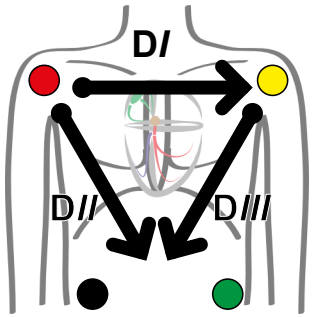

clásicas

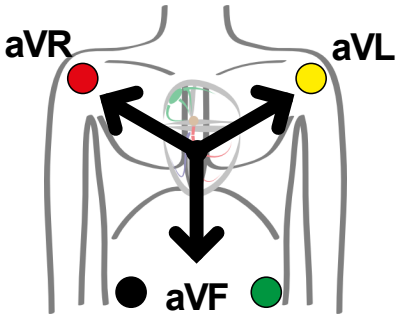

monopolares

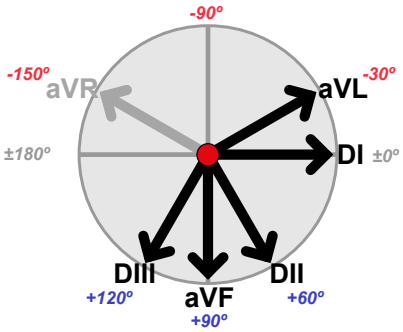

sistema hexaxial

De los electrodos de los miembros realmente son activos los de los dos brazos y el de la pierna izquierda (lo que tiene una razón más histórica que técnica). El de la pierna derecha tiene un papel de neutro o masa (que frecuentemente, en la actualidad, es compensada por medios electrónicos o digitales). Las seis **derivaciones frontales**, a partir de los electrodos de los miembros (brazo derecho = **rojo**, brazo izquierdo = **amarillo**, pierna derecha = **negro**, pierna izquierda = **verde**), son (desde arriba y a la izquierda y en sentido horario) (fig.4), forman un conjunto de seis ejes (sistema **hexaxial**), y :

aVL	que explora la cara lateral alta del corazón, colocada a -30° respecto de la horizontal
D*I*	que explora también la cara lateral alta del corazón, y está colocada en la horizontal, a 0° por lo tanto
D*II*	que explora el eje principal del corazón y, en cierta manera, la cara inferior, está colocada a +60° desde la horizontal
aVF	que explora la cara inferior cardiaca y está a 90° respecto de la horizontal
D*III*	igual que la anterior explora cara inferior o diafragmática cardiaca y está a +120° respecto del eje horizontal

De forma que en el **plano frontal** D*I* y aVL exploran cara lateral alta. Y D*II*, D*III* y aVF exploran la cara inferior o diafragmática cardiaca. Esta indicación topográfica tendrá importancia cuando se haga referencia a los fenómenos ECG segmentarios de la enfermedad coronaria u otras.

Los electrodos del **plano horizontal** (fig.5) explorarían el corazón en un plano ideal que cortaría el corazón entre aproximadamente su eje principal y el horizontal verdadero. Se colocan sobre la pared torácica según un esquema que la figura expresa. Aunque conviene aclarar. Las derivaciones **V_1**(**rojo**) y **V_2**(**amarillo**) están en línea paraesternal aproximadamente a nivel del 4º espacio intercostal, y exploran habitualmente el septo interventricular. El **V_4**(**marrón**) estaría en espacio intercostal siguiente (el 5º) en la vertical de mitad de la clavícula o bajo la mamila, y el **V_3**(**verde**) en el punto intermedio entre V_2 y V_4. Los V3 y V4 explorarían la cara anterior cardiaca. **V_5**(**negro**) y **V_6**(**violeta**) explorarían a su vez la cara lateral (baja) cardiaca, y estarían colocados a lo largo del 5º espacio intercostal, como V_4, pero en la linea axilar anterior el primero, y axilar media el segundo. Las derivaciones del plano horizontal suele llamarse precordiales. También se suelen denominar **precordiales derechas** a V_1 y V_2 (y quizá V_3), y **precordiales izquierdas** a partir de V_4.

fig.5

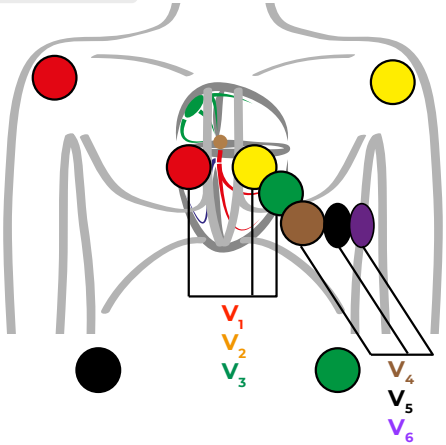

Es fundamental que los electrodos hagan un buen contacto con la piel. Una vez colocados los electrodos al paciente, el paciente debe ser instruido en mantenerse en reposo, relajado muscularmente, y respirando suavemente. Ello es porque el contacto electrodos-piel y la relajación muscular producen los artefactos más comunes del trazado de ECG. El mal contacto electrodo-piel hace que el cable más que como un conductor se comporte como una antena, que captará la señal electromagnética que la corriente alterna de la red eléctrica induce. Por otro lado, las anomalías de la línea eléctrica que se producen con el

fig.7a

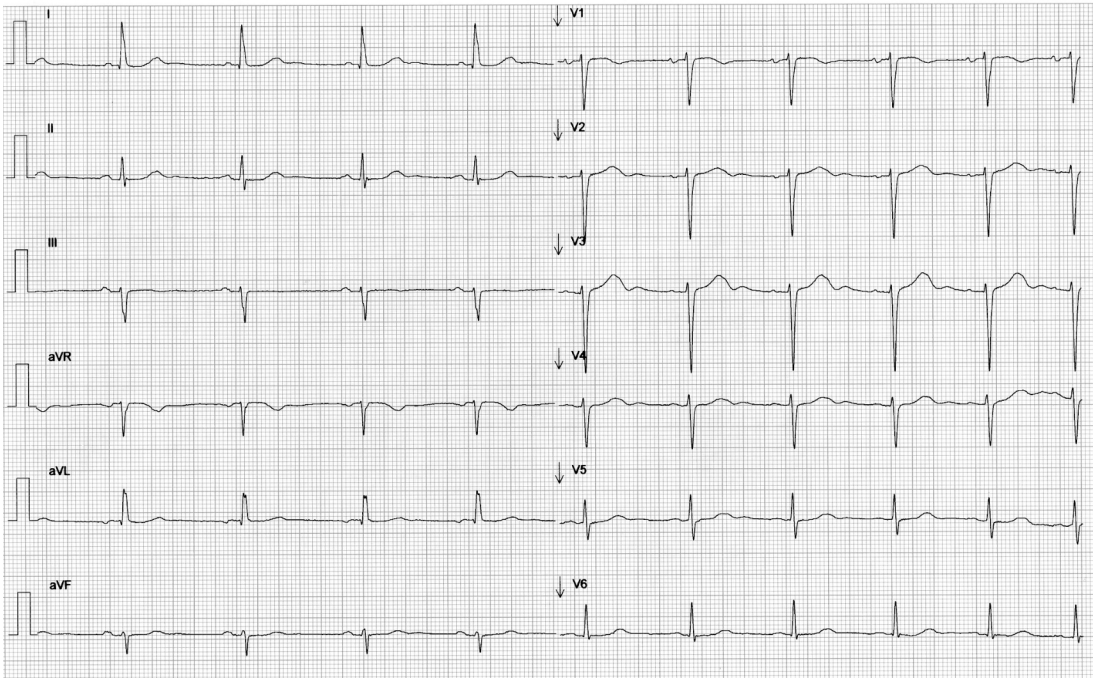

Cada latido del ECG normal contiene una serie de ondas en general bien distinguibles (fig.7b). Cada latido se inicia por una pequeña **onda P** correspondiente a la contracción de las aurículas. No suele sobrepasar los 2 mm de alto y de ancho, y suele ser fundamentalmente positiva de derivaciones D*I*, D*II* y precordiales a partir de V_3.

fig.7b

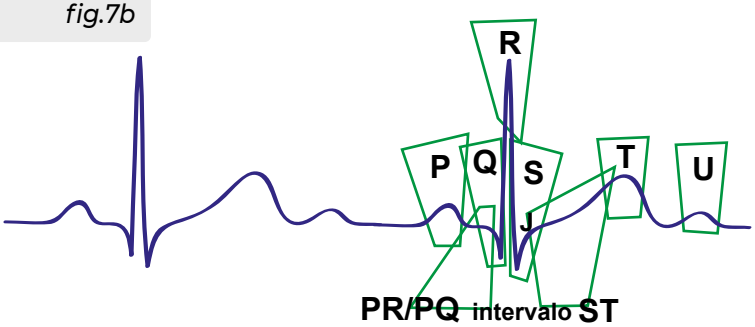

Tras un pequeño espacio que corresponde a la conducción entre aurículas y ventrículos, que es el retraso que se produce en el nódulo auriculoventricular, se inicia el complejo ventricular o complejo rápido. Puede constar de

▶ En horizontal se miden tiempos o intervalos. En vertical se miden voltajes. La **medición de los tiempos** es clave porque representa tanto el proceso de generación de latidos, como la conducción del estímulo a través de sistema específico y de la masa miocárdica (fig.8). La **medición de los voltajes** es importante, pero necesariamente siempre asociada a la forma del ECG.

fig.8

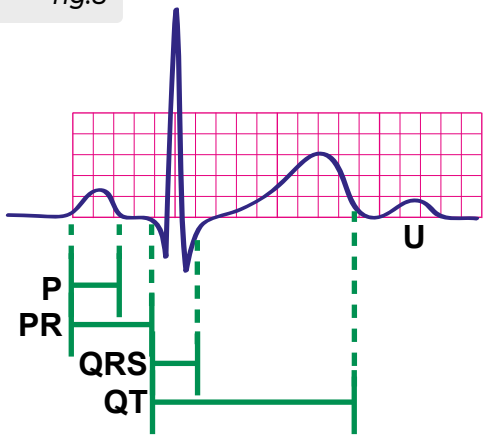

La onda **P** suele medir menos de 2mm (80ms) de largo, y una altura similar (0,2mV). Está separada del inicio del complejo ventricular por una pequeña distancia, que si se mide desde inicio de P a inicio de QRS (sea una Q o una R la que inicia el complejo ventricular), es el espacio o **intervalo PR** no debe ser menor de 3mm (120ms) ni mayor de 5mm (200ms).

El complejo ventricular **QRS** suele durar entre 2mm y 2,5mm. Cuando supera los 3mm (120ms) suele indicar un problema de conducción ventricular. En altura puede superar el milivoltio. Tras el complejo QRS hay un espacio hasta la onda T que o bien es isoeléctrico o suavemente ascendente hacia la cúspide de la onda T. Ese **espacio ST** y la **onda T** representan la repolarización, y su medida suele hacerse desde el inicio del complejo rápido hasta el final de la T: es el **intervalo QT**.

fig.10

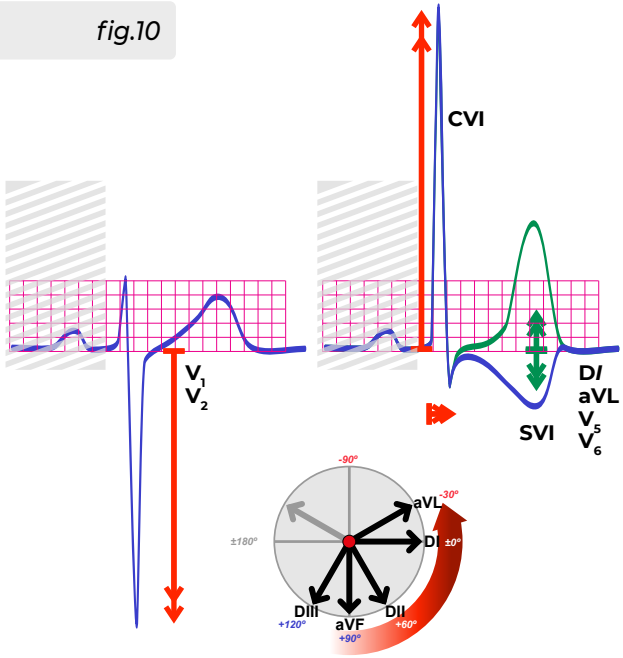

El **crecimiento ventricular izquierdo** (**CVI**), especialmente si corresponde a una situación patológica, puede, y suele, conllevar el llamado fenómeno de **sobrecarga**, que afecta a la repolarización y consiste en una tendencia más o menos acusada a invertir la onda T arrastrando el segmento ST (fig.10). Se observa en las precordiales izquierdas y en DI y aVL que el segmento ST puede hasta descender levemente con pendiente hacia abajo hasta el pico de una onda **T invertida y asimétrica**. La inversión de la T implica que, en caso de sobrecarga, esa onda pasa a estar en el **sentido contrario del voltaje más alto** de la derivación (hacia abajo caso de R grande, hacia arriba caso de S profunda). En determinadas situaciones denominadas sobrecargas diastólicas (una nomenclatura antigua) puede que en vez de invertirse la T ésta tienda a hacerse alta, picuda y asimétrica. Es escasamente frecuente (fig.10).

La respuesta en el ECG convencional es una significativa **elevación de los voltajes** de las derivaciones que enfrentan el lado izquierdo: **D*I***, **aVL**, **$V_{4\text{-}5\text{-}6}$**. De la misma forma, en las derivaciones que no están frente al lado izquierdo (esto es: las septales **$V_{1\text{-}2}$**, y quizá inferiores **D*II***, **D*III***, **aVF**) se observa una profundización de los voltajes negativos (porque "ven de espaldas" el VI). El voltaje puede duplicar (o más) el normal y pasar de los 2mV. En ocasiones el CVI

En el BRI la despolarización se inicia por la rama derecha, despolariza masa muscular derecha y se dirige después hacia el ventrículo izquierdo por **conducción lenta** a través de la misma masa muscular.

Como el vector de la masa ventricular derecha es pequeño (vector **v3**), habitualmente queda oculto, transformando todo el QRS en una única onda lenta representativa del ventrículo izquierdo (dura **más de los 120ms**, **3mm**). Cuando el BRI es más avanzado llega, incluso, a comerse la pequeña onda inicial de la masa paraseptal derecha (el vector **v1**).

fig.17

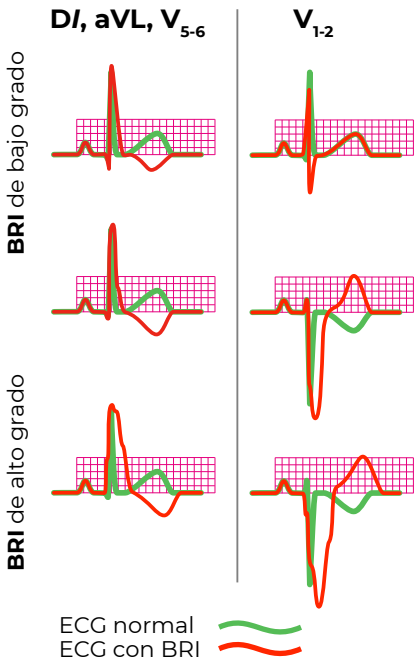

fig.18

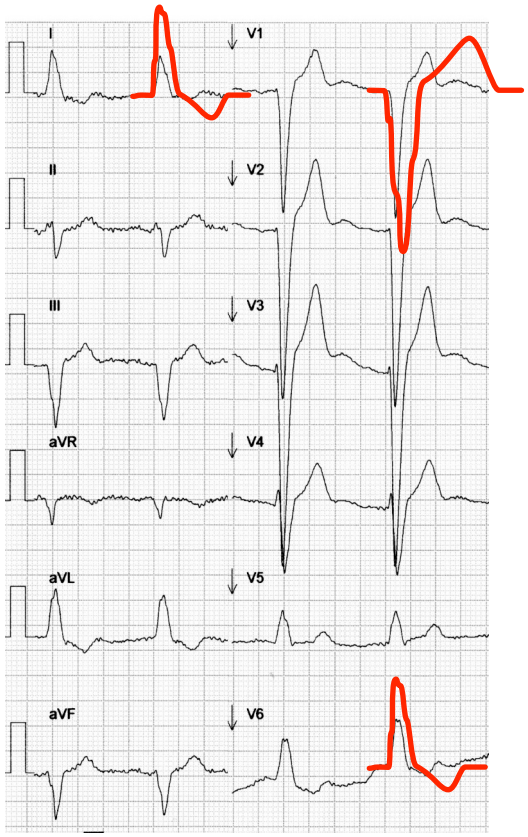

La gran onda única del BRI suele ser positiva en derivaciones que enfrentan masa izquierda (D*I*, aVL, V_{5-6}) y negativa en las que enfrentan masa derecha (V_{1-2}). Además, como la conducción intraventricular no se hace por tejido específico de conducción sino por la masa muscular, además de ancha la onda de BRI suele ser **mellada** y bronca en su trazado (fig.18).

Dado que en el BRI el fallo de conducción afecta a una gran cantidad de tejido cardiaco, como ya

se ha comentado, oculta en muchos casos una cardiopatía subyacente. Por eso el hallazgo casual de BRI en una persona debe llevarnos siempre a estudiar su corazón.

0403 los hemibloqueos y los bloqueos combinados

▸ La rama izquierda puede bloquearse toda ella, antes de su bifurcación en las dos hemirramas (la anteroinferior o “anterior”, y la posterolateral o “posterior”), o bien puede ser que se bloquee una de las dos hemirramas aisladamente (fig.19). La anterior es de menor entidad anatomofuncional que la posterior, como se comentó en 0102.

fig.19

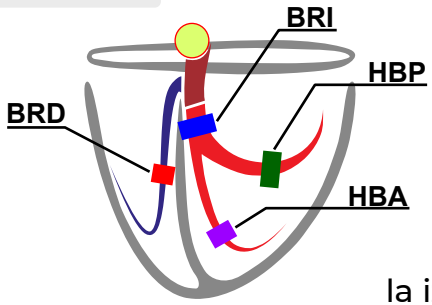

Cuando se bloquea la hemirrama anterior (**hemibloqueo anterior, HBA**) la masa de tejido miocárdico que se estimula y contrae con retraso hace que el eje eléctrico frontal se dirija MUY hacia la izquierda, mucho más allá del rango fisiológico del eje cardiaco. De hecho el eje frontal está más a la izquierda de los -30°, frecuentemente hasta más allá de los -60°.

Desde el punto de vista del electrocardiograma de superficie se observa una profunda onda S terminal en derivaciones inferiores (DII, aVF, DIII) y laterales bajas (V_5 y V_6). En cara inferior, esa onda S profunda suele seguir a una pequeña R, que en ocasiones se pierde cuando también hay un infarto inferior (fig.20).

subendocárdica sea una forma más precoz.

Existe una forma parecida de onda T llamada **T vagotónica**, que es habitualmente normal, que es frecuente en deportistas, y pese a ser ondas altas y picudas mantienen la **asimetría** y la posición respecto del QRS (fig.25).

fig.25

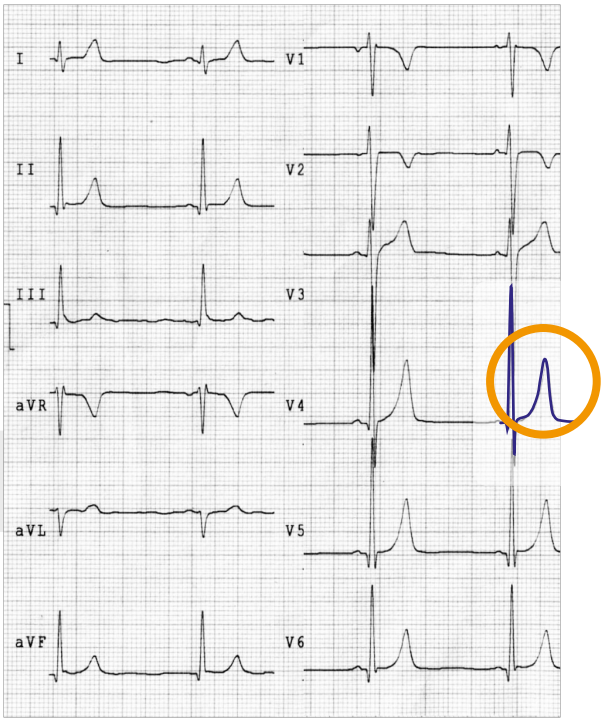

050102 la lesión electrocardiográfica

▸ La lesión electrocardiográfica cambia el comportamiento del segmento ST, afectando de cierta forma a la morfología de la T (fig.26).
Se ha denominado **lesión subendocárdica** a la **infradesnivelación del segmento ST**, al sugerirse que ese fenómeno puede corresponder al proceso isquémico en la capa más profunda del miocardio. Se ha denominado **lesión subepicárdica** a la **elevación del segmento ST**, sugestivamente correspondiente a la afectación isquémica aguda de las capas más superficiales del miocardio.

fig.26

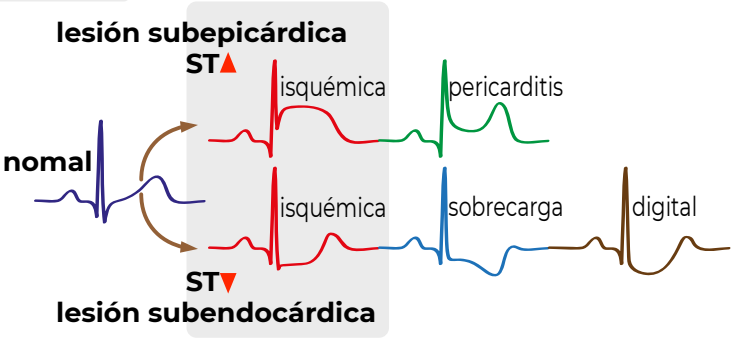

de observar (en enfermedad isquémica, necrosis) que en vez de Q haya una **disminución (o incluso desaparición) de la R**, que es la onda que normalmente inicia el QRS en derivaciones septales ($V_{1\text{-}2(\text{-}3)}$).

tabla 2

situación	>>> secuencia/fases >>>			
angina estable, isquemia transitoria con el esfuerzo	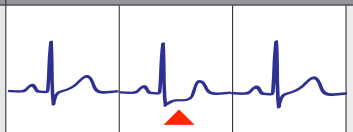			
isquemia crónica durante un episodio dolor con esfuerzo				
angina vasoespástica (o Sdr de Prinzmetal)	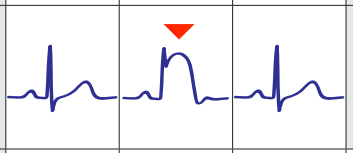			
síndrome coronario agudo con elevación del ST (SCACEST) infarto de miocardio	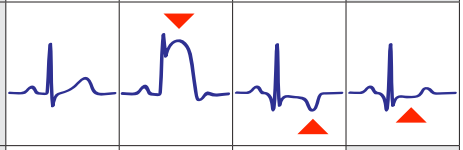			
síndrome coronario agudo sin elevación del ST (SCASEST) angina inestable	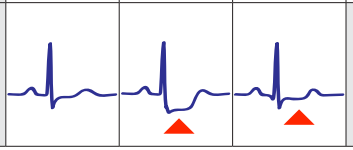			

Cuando hay afectación de la cara posterior, y dado que tradicionalmente no se ponen electrodos en la espalda, la presencia de una Q vista desde detrás equivale a una R vista desde derivaciones del pecho (como ***vista del revés, en espejo***).

Además las alteraciones isquémicas, por su propia naturaleza, pueden ser (y son) cambiantes con el tiempo y el tipo de episodio

normal y origen sinusal, es una **taquicardia sinusal**, que solo será normal si hay un estímulo excesivo que la provoque (por ejemplo el ejercicio). La presencia de una FC>100x' sin un desencadenante fisiológico evidente debe hacernos estudiar al sujeto.

fig.32

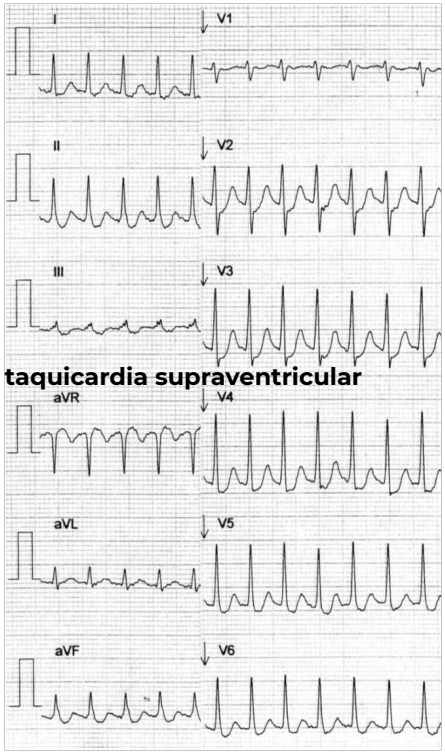

taquicardia supraventricular

Cuando los extrasístoles se suceden, cuatro o más, se habla de **taquicardia** o **salvas de taquicardia**, ya sea supraventricular o ventricular. Lo habitual es que las taquicardias tengan un mecanismo de generación más organizado que los extrasístoles, y tiendan a **mantenerse en el tiempo**.

La **taquicardia supraventricular** (**TSV**) (fig.32) responde habitualmente a que un estímulo hace repetidamente un mismo circuito, que suele incluir algún haz supernumerario de fibras específicas conductoras, con el que el sujeto ha nacido. El circuito suele ser corto en su longitud y las fibras son de conducción rápida, por lo que se recorrerá en poco tiempo. Y cada vez que pase por meta (el nódulo auriculoventricular) lanzará un estímulo al ventrículo a través del sistema His-Purkinje. Así se genera la TSV.

Las TSV suelen latir entre 150 y más de 200 por minuto, y suelen tener el **QRS estrecho** (de duración normal). Tienen un **comienzo y final bruscos**, frecuentemente relacionados con un extrasístole. En alguna ocasión la frecuencia es tan alta que una rama (que suele ser la derecha) se bloquea temporalmente (por cansancio)

sintomatología, facilita la aparición de la siguiente arritmia en gravedad, que es la fibrilación ventricular (FV). Electrocardiográficamente el FLV se caracteriza por una serie de latidos de origen ventricular (como *extrasístoles encadenados*) a una frecuencia muy rápida (suele superar los 200x'), habitualmente en forma de salva autolimitada. Existe un tipo de FLV denominado **torsión de puntas** (**torsade de pointes**), que es una salva de FLV corta que muestra morfologías de los QRS con picos que pasan de ser positivos a negativos (o viceversa) al menos una vez durante la salva (fig.38). Tiene un oscuro pronóstico en cuanto a la degeneración a fibrilación ventricular.

fig.38

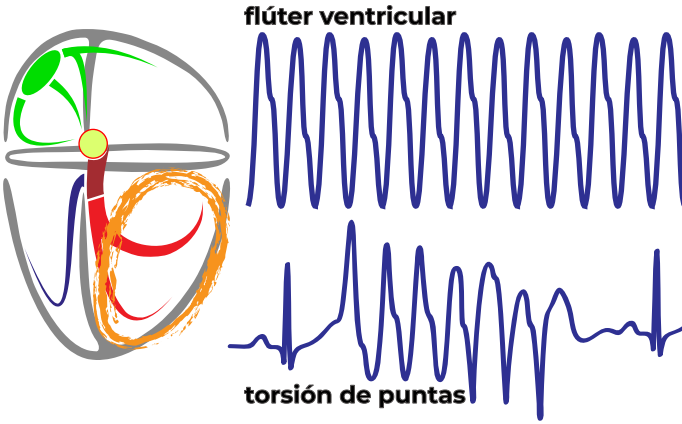

fig.39

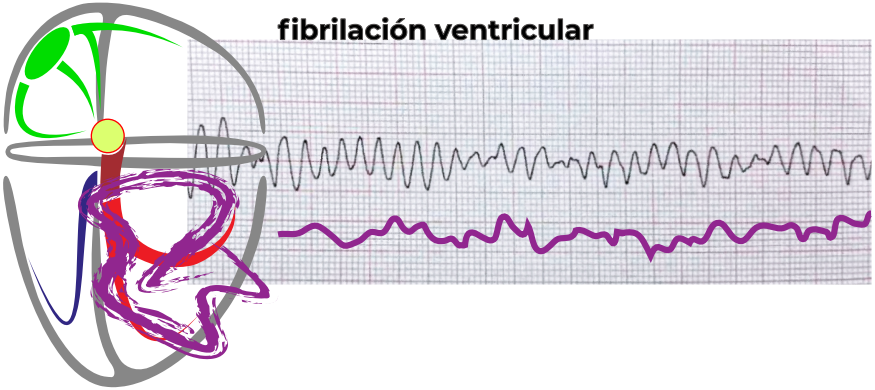

fig.42

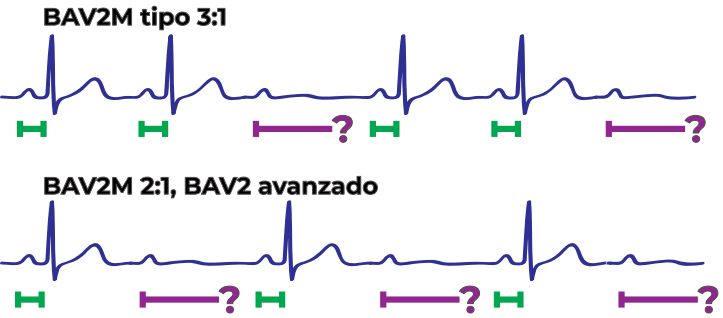

Cuando el proceso es más serio, el fracaso del NAV es brusco y ocurre en latidos sueltos. Este **bloqueo de P aisladas** puede ocurrir rítmicamente cada cierto número de Ps (3:1, 4:1, ...), o bien de forma anárquica o aislada. Este bloqueo es el denominado **BAV2 tipo Mobitz 2** (**BAV2M**) (fig.42).

Un caso especial lo forma el **BAV2 tipo 2:1**, en el que no hay forma, desde el ECG de superficie, de saber si es un BAV2 tipo Mobitz 2 o bien Wenckebach, porque podría ser que el cansancio del NAV se produzca en cada segundo latido. En todo caso representa hemodinámicamente la forma más seria de BAV2 porque realmente la FC eficaz disminuye a la mitad. Suele denominárselo **BAV avanzado**.

La forma más extrema de bloqueo auriculoventricular es el llamado **BAV de tercer grado** o **completo** (**BAV3**). En éste **no hay conducción ninguna entre aurículas y ventrículos**. Si no hubiera un mecanismo de rescate la persona moriría por parada cardiaca. Afortunadamente, cuando falta el estímulo procedente del nódulo sinusal, el **ventrículo lo suple con latidos propios**. Éstos, morfológicamente, son como extrasístoles ventriculares, solo

fig.43

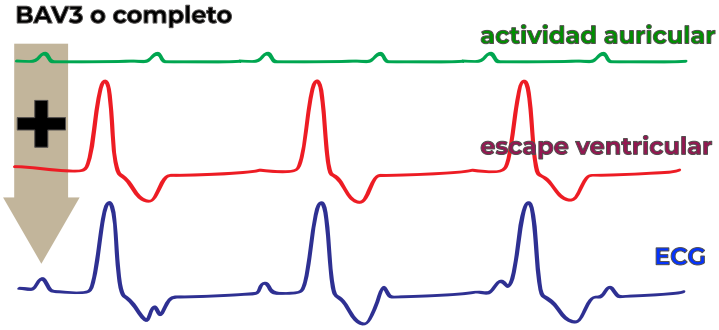

fig.45

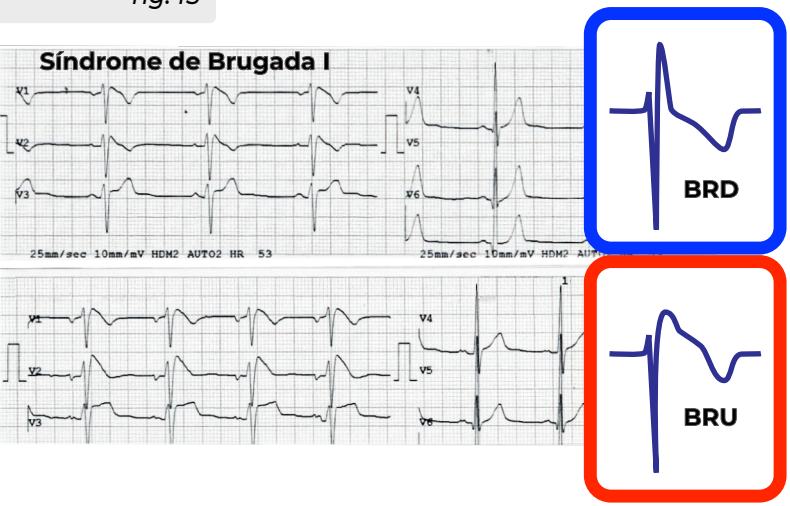

Este patrón se hace más evidente a veces con ciertos fármacos o con el ejercicio.

Otras canalopatías son los síndromes de **QT largo** y de **QT corto** malignos. Es cierto que el QT largo lo pueden provocar determinados fármacos y alteraciones de electrolitos (especialmente el calcio). Pero existen formas familiares con riesgo de muerte súbita por arritmia maligna, igual que el Brugada. El QT es un intervalo que tiene relación con la frecuencia cardiaca, por ello es necesario corregirlo para ella. Hay diversas fórmulas para hacer esa corrección (QT corregido o QTc). Probablemente la más utilizada es la de Bazett:

$$QTc = \frac{QT}{\sqrt{RR'}}$$

(QTc: QT corregido, RR': intervalo entre latidos)

QT cortos son los que su QTc es menor de 330ms, y QT largo los que el QTc es mayor de 440ms.

Relacionados con canalopatías están los ECG con variantes de la repolarización, más concretamente los llamados de **repolarización precoz** (o complejos de **Osborn**). Son trazados con una elevación del segmento ST de concavidad supe-

fig.46

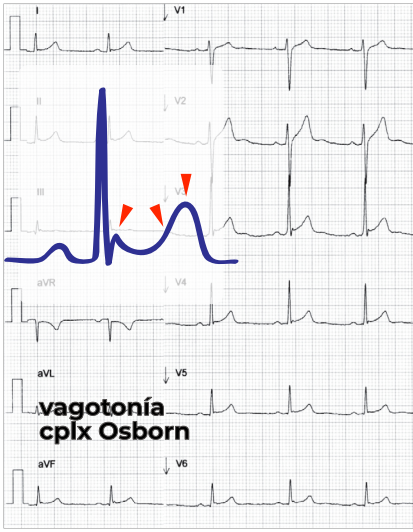

3. signos de crecimiento auricular izquierdo **CAI** (con o sin CVI) (ver 0301)

F. **QT largo** o **QT corto** o ECG tipo **Brugada** asociados a síncopes y/o antecedentes de muerte súbita en familiares de primer grado. (ver 0603)

0703 patrones de riesgo

▸ El ECG, junto a una buena exploración, es capaz de detectar un porcentaje muy elevado de las patologías que producen serio riesgo vital durante la práctica deportiva. Puede ser interesante describir alguna de esas. Este apartado enumera los detalles ECG que suelen observarse en las más frecuentes.

A. **miocardiopatía hipertrófica**:...

1. ondas Q atípicas y CVI atípico con eje (hiper)izquierdo, y QRS ancho 0302,
2. repolarización con descenso del ST e inversión de T en cara inferior y/o laterales,
3. signos de CAI 0301,
4. además de lo anterior puede sospecharse si también tiene: BRI 0402, CVD 0303, ExV 060101, y otras arritmias ventriculares como puede ser la TVNS/TV 060103.

B. **displasia arritmogénica de VD DAVD**:...

1. **ondas épsilon** en precordiales derechas: la onda épsilon (fig.48) es característica de la DAVD, y consiste en una(s) oscilación(es) corta(s) de aproximadamente 40ms (1mm) de duración y 0,1 a 0,2mV (1 a 2mm) que aparece(n) tras el

A

angina → 41
angina vasoespástica → 41
arritmia respiratoria → 62
atípica, hipertrofia, onda Q → 22, 39
atípica, repolarización → 66

B

Bachmann, haz de → 4
Bazett, fórmula, QT → 60
BAV ▸ bloqueo auriculoventricular AV → 33
BAV1 ▸ bloqueo AV de primer grado → 63
BAV2M ▸ bloqueo AV de segundo grado tipo Mobitz → 56
BAV2W ▸ bloqueo AV de segundo grado tipo Wenckebach → 55
bloqueo bifascicular → 32
BRD ▸ bloqueo de rama derecha → 26–27
BRI ▸ bloqueo de rama izquierda → 28, 32
bloqueo trifascicular → 33
bradiarritmia → 54
bradicardia sinusal → 54, 65
Brugada, Síndrome de → 59–60, 66, 68

C

canalopatía → 59–60
QRS ▸ complejo rápido, complejo QRS → 13–14
CAD ▸ crecimiento auricular derecho → 18
CAI ▸ crecimiento auricular izquierdo → 19, 68
CVD ▸ crecimiento ventricular derecho → 23
CVI ▸ crecimiento ventricular izquierdo → 21, 67

D

derivación → 9
despolarización → 3, 5
DAVD ▸ displasia arritmogénica → 68
doblete → 44, 62

E

Eberhard, Salomon → 1
Einthoven, Willem → 1
eje frontal → 16
Ex ▸ extrasístole → 43
ExSV ▸ extrasístole(s) supraventricular(es) → 45
ExV ▸ extrasístole(s) ventricular(es) → 45

F

FA ▸ fibrilación auricular → 50–51
FFA ▸ fibrilación auricular de onda gruesa → 52

hallazgos normales	hallazgos límite	hallazgos anormales
QRS ↑ voltaje (CVI/CVD) BRD incompleto Repolarización precoz Bradicardia sinusal Ritmo nodal BAV1 BAV2-I Wenchebach – *(<16años)* T invertida V_{1-3} *(deportistas de color)* T invertida V_{1-4} con ST sobreelevado	eje muy izquierdo CAI eje muy derecho CAD BRD completo	T invertida ST deprimido Q patológica BRI completo QRS >140ms onda épsilon QT largo Brugada tipo I bradicardia <30x PR >400ms BAV2-II Mobitz BAV3 ExV ≥2 en ECG taquiarritmia SV arritmia V compleja
	1 solo / más de 1	
no precisa revisión		requiere estudio

asintomáticos, sin historia familiar o enfermedad genética

Sharma S, Drezner JA, Baggish A, et al. International Recommendations for Electrocardiographic Interpretation in Athletes. JACC 2017;69(8):1057-75